На правах рукописи

Чирков Николай Николаевич

СОВЕРШЕНСТВОВАНИЕ ТАКТИКИ ОПЕРАТИВНОГО ЛЕЧЕНИЯ ПАЦИЕНТОВ С ПОСЛЕДСТВИЯМИ ТРАВМ ПЛЕЧЕВОГО СУСТАВА

3.1.8 – травматология и ортопедия

АВТОРЕФЕРАТ

диссертации на соискание ученой степени

доктора медицинских наук

Нижний Новгород – 2023

Диссертационная работа выполнена в Федеральном государственном бюджетном образовательном учреждении высшего образования «Чувашский государственный университет им. И.Н. Ульянова» Министерства образования Российской Федерации.

Научный консультант:
доктор медицинских наук **Николаев Николай Станиславович**

Официальные оппоненты:
Лазко Федор Леонидович - доктор медицинских наук, ФГАОУ ВО «Российский университет дружбы народов», Медицинский институт, кафедра травматологии, ортопедии, профессор (г. Москва)

Доколин Сергей Юрьевич - доктор медицинских наук, старший научный сотрудник ФГБУ «Национальный медицинский исследовательский центр травматологии и ортопедии имени Р.Р. Вредена» Министерства здравоохранения Российской Федерации (г. Санкт-Петербург)

Ратьев Андрей Петрович - доктор медицинских наук, профессор кафедры травматологии, ортопедии и военно-полевой хирургии педиатрического факультета ФГАОУ ВО "Российский Национальный Исследовательский Медицинский Университет им. Н.И. Пирогова" Министерства здравоохранения Российской Федерации, доцент (г. Москва)

Ведущая организация - Федеральное государственное бюджетное учреждение «Новосибирский научно-исследовательский институт травматологии и ортопедии им. Я.Л. Цивьяна» Министерства здравоохранения Российской Федерации (ФГБУ «ННИИТО им. Я.Л. Цивьяна» Минздрава России)

Защита диссертации состоится «___» _____2023 года в ___часов на заседании диссертационного совета Д. 21.2.053.01 при ФГБОУ ВО "Приволжский исследовательский медицинский университет" Министерства здравоохранения Российской Федерации по адресу: 603005, г. Нижний Новгород, пл. Минина и Пожарского, д. 10/1

С диссертацией можно ознакомиться в библиотеке ФГБОУ ВО «ПИМУ» Минздрава РФ по адресу: 603104, г. Нижний Новгород, ул. Медицинская, д. 3а и на сайте https://pimunn.ru

Автореферат разослан «___» _____20___ г.

Ученый секретарь диссертационного совета,
доктор медицинских наук,
профессор **Мухин Алексей Станиславович**

ОБЩАЯ ХАРАКТЕРИСТИКА РАБОТЫ

Актуальность темы исследования

Повреждения плечевого сустава (ПС) занимают от 14% до 27,9% среди всех травм опорно-двигательного аппарата (Аятов А.С. и соавт., 2015; Котельников Г.П., 2016; Thorben Briese и соавт., 2020).

Наиболее распространенными видами хронической посттравматической патологии ПС, требующими оперативного лечения, являются привычный вывих плеча (ПВП), повреждения вращательной манжеты плечевого сустава (ВМПС) и последствия переломов проксимального отдела плечевой кости с нарушением костно-хрящевой опоры (Архипов С.В., 2021; Agout C. и соавт., 2018).

Привычный вывих плеча является распространенной патологией и встречается с частотой 0,5–1,7% от всех повреждений опорно-двигательного аппарата. ПВП после первичного вывиха формируется у 50–96% пациентов моложе 20 лет и у 40–74% пациентов в возрасте 20–40 лет. (Прохоренко В.М. и соавт., 2015; Кобзарев В.В., 2018; Hatta T. и соавт., 2019; Moore T.K. и соавт., 2020).

Среди повреждений всех сухожилий травма ВМПС является наиболее частой причиной обращений к врачу среди взрослого населения (Stewart R.K. и соавт., 2019; Erdle N.J. и соавт., 2020). По статистике, примерно у 30% взрослых в возрасте старше 60 лет имеет место повреждение ВМПС, а среди лиц старше 80 лет – у 62% (Jain N.B. и соавт., 2014; Dang, A., 2018).

Переломы проксимального отдела плечевой кости (ПОПК) у пациентов старше 65 лет занимают третье место по частоте после повреждений запястья и шейки бедра (Егиазарян К.А., Ратьев А.П., 2018; Frank, R.M. и соавт., 2018).

К настоящему времени накоплен обширный спектр хирургических методик лечения повреждений плечевого сустава, совершенствованы хирургические импланты и оборудование. Однако, неудовлетворительные результаты нередки, наряду с отсутствием устойчивого улучшения клинических результатов (Flinkkilä T. и соавт., 2018; Domos P. и соавт., 2019; White A.E. и соавт., 2019).

Наличие по данным современной лучевой диагностики разнообразных посттравматических анатомо-функциональных изменений в плечевом суставе, сопровождающихся схожими клиническими проявлениями, наряду с широким диапазоном хирургических методик, усложняют предоперационное планирование для выбора оптимального варианта оперативного лечения (Ларцев Ю. В., 2017; Марченко И.В. и соавт., 2021). Комплексный взгляд на вышеописанную посттравматическую патологию ПС, ориентированный на выраженность анатомических изменений, позволит расширить рамки понимания патологического процесса, поскольку применяемые методики лечения могут варьировать вне зависимости от конкретной нозологии.

Степень изученности проблемы.

Травматическое повреждение окружающих головку плечевой кости анатомических образований приводит к децентрации головки плеча в суставной впадине лопатки как в статическом состоянии, так и при выполнении определенных движений, что в свою очередь нарушает стабильность и функцию плечевого сустав (Wasserstein D.N., 2016; Доколин, С. Ю., 2020)

Спектр хирургических техник, применяемых для передней стабилизации плеча, обширен (Virk M.S. и соавт., 2016; Kavaja L. и соавт., 2018). Наибольшее распространение получили операции: артроскопическая пластика по Bankart, пластика Bankart в сочетании с процедурой Remplissage, техника Latarjet (White A.E. и соавт., 2019). Однако нет четких алгоритмов для выбора тех или иных методик стабилизации. Изучение результатов стабилизации плечевого сустава по Bankart, как монометода, показало высокий риск рецидива вывихов в послеоперационном периоде с частотой от 4% до 35,3% (Ahmed, I., 2012; De Froda S. и соавт., 2017). Операция Latarjet обладает хорошим стабилизирующим эффектом с частотой повторных вывихов от 0% до 9,6% (Cowling, P., 2016; Rollick N.C. и соавт., 2017]. Однако хирургические осложнения остаются препятствием для процедуры Latarjet, которые могут доходить до 25% (Schroder D. И соавт., 2006). Вероятно, единственного «универсального» метода не существует и

следует применять различные методики для достижения положительного результата (Бондарев, В. Б. и соавт., 2020; Гладков, Р.В., 2021).

Артроскопическое восстановление массивного поражения ВМПС имеет неопределенный прогноз, так как показатели частоты повторного разрыва выше, чем при реконструкции повреждений малых размеров (Lee Y.S. и соавт., 2017; Shin Y.K. и соавт., 2018; Schumaier A. и соавт., 2020).

С течением времени было разработано множество методик для улучшения результатов лечения массивных повреждений ВМПС. В PubMed за последние 5 лет проиндексировано более 100 статей, упоминающих «массивный разрыв вращательной манжеты плеча» в заголовке или аннотации. Если рассматривать описанные в литературе методики, то наиболее распространена реконструкция верхней капсулы сустава, которая отмечается как перспективная (Доколин С.Ю., 2018). Однако сохраняется проблема выбора биологической ткани для формирования верхней капсулы, что ограничивает ее широкое применение. Для замещения невосстановимой части ВМПС предложена методика установки биоразлагаемого субакромиального спейсера (Wright, M.A., 2020). Однако данная методика имеет низкую эффективность при сочетанных повреждениях сухожилий надостной и подостной мышц (Stewart R.K. и соавт., 2019).

Для замещения поврежденных наружных ротаторов плеча описана методика транспозиции широчайшей мышцы спины, которая является травматичным и сложным хирургическим вмешательством со сложной кривой обучения (Cvetanovich G.L. и соавт., 2019). Несмотря на большое количество методик лечения, процент неудовлетворительных исходов лечения разрывов ВМПС по-прежнему остается высоким с частотой от 17,6 до 94 % (Ok H.S. и соавт., 2017, Лазко М. Ф. и соавт., 2019).

Реверсивное эндопротезирование плечевого сустава является эффективным методом лечения необратимой утраты костно-хрящевой ткани ПС. Однако, посттравматическая деформация в плечевом суставе значительно усложняет артропластику (Карякин Н. Н. и соавт., 2019; Кесян Г. А. и соавт., 2021). Техника реконструктивной хирургии при эндопротезировании по-прежнему не описана

(Гюльназарова С.В. и соавт., 2016; Павлов Д.В. и соавт., 2017; Combes D. и соавт., 2019; Gohlke F. и соавт., 2020).

Продолжают активно дискутироваться вопросы анатомических изменений после травмы плечевого сустава, оказывающих негативное влияние на результаты оперативного лечения (Barber F.A., 2020; Matsumura N. и соавт., 2021).

До настоящего времени имеется мало исследований, носящих комплексный характер решения проблемы лечения последствий травм ПС с конкретными рекомендациями и стандартами диагностики, лечения и реабилитации, что при данной патологии играет определяющую роль с учетом физиологического предназначения верхней конечности.

С учетом вышесказанного, определены цель и задачи нашей работы

Цель исследования: совершенствование системы рационального хирургического лечения пациентов с последствиями травм плечевого сустава путем разработки новых реконструктивно-восстановительных методик, оценки их клинической эффективности и создания тактических алгоритмов на основе анализа выраженности анатомо-функциональных изменений

Задачи исследования

1. Оценить результаты традиционных методик оперативного лечения пациентов с наиболее распространенной посттравматической патологией плечевого сустава с использованием клинико-рентгенологического, МР-томографического, сонографического методов исследований.
2. Выявить анатомо-функциональные и биомеханические изменения, которые оказывают негативное влияние на исходы оперативного лечения по традиционным методикам.
3. На основании выявленных анатомо-функциональных нарушений усовершенствовать известные и разработать новые хирургические методики восстановления анатомических структур плечевого сустава, провести их клиническую апробацию.
4. Выполнить сравнительный анализ среднесрочных исходов лечения (от 1 до 6 лет) профильных пациентов в клинических группах с использованием

традиционных и усовершенствованных подходов к оперативному лечению последствий травм плечевого сустава.

5. Оценить спектр осложнений и частоту их возникновения после реверсивного эндопротезирования плечевого сустава у пациентов с наиболее тяжелой посттравматической патологией плечевого сустава, разработать меры их профилактики.

6. На основании комплексной оценки результатов собственного клинического материала разработать алгоритмы рационального оперативного лечения в зависимости от анатомо-функциональных нарушений плечевого сустава.

Научная новизна исследования

Впервые обозначен спектр анатомо-функциональных изменений при посттравматической патологии плечевого сустава, оказывающих негативное влияние на результаты лечения по общепринятым методикам.

Предложены и успешно внедрены в клиническую практику усовершенствованные хирургические технологии, направленные на устранение обозначенных анатомо-функциональных изменений. Так, для лечения крайне тяжелой степени нестабильности плечевого сустава, сопровождающейся выраженным дефектом переднего края суставного отростка лопатки (СОЛ) в сочетании с костным дефектом Hill–Sachs 3-й степени и/или гипермобильностью капсулы сустава, предложено дополнять операцию Latarjet процедурой Remplissage. Для стабилизации плечевого сустава при ретроверсии головки плечевой кости менее 25° разработана методика деротационной остеотомии плечевой кости (патент RU 2412665C2).

С целью повышения прочности фиксации сухожилия ВМПС к кости предложен усовершенствованный вариант анкерного костно-сухожильного шва (рационализаторское предложение № 44 от 12 марта 2021 г).

В случаях невосстановимого разрыва сухожилия надостной мышцы предложена методика реконструкции плечевого сустава с использованием сухожилия длинной головки двуглавой мышцы плеча (рационализаторское предложение № 46 от 16 августа 2021 г). С учетом технических трудностей

стандартного восстановления сочетанного разрыва сухожилий надостной и подостной мышц с высокой степенью ретракции разработан оригинальный способ лечения ретрагированных разрывов ВМПС (патент на изобретение RU 2715506 C2).

Для лечения сопутствующего повреждения сухожилия длинной головки двуглавой мышцы плеча предложен технически простой и не затратный способ его тенодеза (патент RU 2 735 892 C1).

С целью снижения рисков вывиха в эндопротезе после артропластики плечевого сустава, а также для улучшения функциональных результатов в условиях дефицита наружных ротаторов плеча разработан способ транспозиции широчайшей мышцы спины при эндопротезировании (патент RU 2725247 C2).

При тотальном дефиците проксимального отдела плечевой кости предложен способ формирования искусственной капсулы сустава, повышающей стабильность имплантируемого эндопротеза (рационализаторское предложение № 47 от 16 августа 2021 г).

Учитывая повышенный риск инфекционных осложнений после эндопротезирования плечевого сустава, разработан способ УЗИ-оценки гематом параартикулярной области после реверсивного эндопротезирования плечевого сустава с определением критических значений (патент на изобретение RU 2737019 C2).

На основании результатов сравнительного анализа исходов различных типов оперативных вмешательств разработан и успешно апробирован в клинике оригинальный алгоритм рационального выбора лечебной тактики у пациентов с последствиями травм плечевого сустава.

Практическая значимость исследования

Разработаны дополнительные критерии диагностики и оценки антомо-функциональных нарушений у пациентов с последствиями травм плечевого сустава, основанные на использовании всего спектра дополнительных методов исследований (УЗИ, МРТ, КТ).

Полученные данные о сравнительной эффективности пяти основных типов стабилизирующих операций, выполняющихся у пациентов с привычным вывихом плеча, позволили уточнить показания к применению каждой из них с целью снижения риска рецидивов, без ухудшения функциональных результатов.

Усовершенствованные в ходе нашего исследования хирургические методики реконструкции вращательной манжеты плеча при невосстановимых разрывах, способствуют снижению частоты ее повторных разрывов и достижению лучших клинико-функциональных исходов лечения в каждом конкретном случае.

Предложенные оригинальные подходы к реверсивному эндопротезированию в зависимости от имеющихся анатомо-функциональных изменений позволили снизить частоту развития осложнений, улучшить функциональное состояние плечевого сустава и верхней конечности в целом.

Разработка и успешная клиническая апробация нашего алгоритма рационального выбора лечебной тактики у пациентов с последствиями травм плечевого сустава позволила создать необходимые предпосылки для достижения хороших и отличных результатов хирургического лечения.

Положения, выносимые на защиту

1. Предрасполагающими факторами возникновения рецидивов при оперативном лечении привычного вывиха плеча по традиционным методикам являются импрессионное вдавление кости заднего отдела головки плеча (повреждение Hill-Sachs) 3-й степени, гиперэластичность передненижнего отдела капсулы сустава, костный дефект переднего края суставного отростка лопатки более 15%, ретроверсия головки плечевой кости менее 25°, а также их сочетание. Хирургическая коррекция вышеописанных изменений предложенными методиками позволяет уменьшить количество рецидивов вывихов, без нарушения функции плечевого сустава.

2. Частота повторных разрывов вращательной манжеты плеча в послеоперационном периоде коррелирует со степенью ретракции поврежденного сегмента, а также количества вовлеченных сухожилий. В связи с этим, определена

целесообразность применения методик повышения фиксационной способности костно-сухожильного анкерного шва и способов аутосухожильной пластики.

3. Снижение относительного риска вывихов в реверсивном эндопротезе у пациентов с последствиями переломов проксимального отдела плечевой кости обеспечивается созданием дополнительной стабильности в горизонтальной плоскости.

4. Внедрение в практику усовершенствованной нами системы хирургического лечения пациентов с последствиями травм плечевого сустава, основанной на применении предложенных алгоритмов выбора рациональной лечебной тактики достоверно повышает долю хороших и отличных результатов ($p<0,001$), позволяет минимизировать риски осложнений после эндопротезирования.

Степень достоверности и апробация результатов исследования

Достоверность основных положений и выводов выполненного исследования обусловлена глубоким анализом современных научных публикаций по изучаемой проблеме; обследованием достаточного количества пациентов (1017 человек) с последствиями травм плечевого сустава, обеспечением однородности изучаемой основной когорты (573 пациента) за счет применения критериев включения и не включения, разделения ее на группы и подгруппы, сопоставимых по большинству параметров и их достаточным послеоперационным наблюдением (минимально 12 месяцев). В проведенном исследовании использованы современные информативные методы статистической обработки результатов с использованием профессиональных программ статистического анализа. Выводы работы основаны на проверяемых данных.

Основные положения и результаты диссертационного исследования доложены и обсуждены на Всероссийской конференции с международным участием «Актуальные вопросы хирургии верхней конечности» (Курган, 14-15 мая 2009 г.); на научно-практической конференции с международным участием «Илизаровские чтения» (Курган, 2015, 2017); на научно-практической конференции «Вреденовские чтения» (Санкт-Петербург, 2015); на IV Западно-Сибирском симпозиуме «Актуальные проблемы травматологии и ортопедии»

(Тюмень, Тобольск, 15-16 сентября 2016); на региональной научно-практической конференции с международным участием «Современные аспекты лечения патологии крупных суставов» (1-3 ноября 2016 г. на базе «Уральского клинического лечебно-реабилитационного центра», Нижний Тагил); на Межрегиональной научно-практической конференции травматологов-ортопедов с международным участием «Осложнения после эндопротезирования крупных суставов» (23-24 августа 2018, ФГБУ «ФЦТОЭ», Барнаул); на Пироговском форуме с международным участием, посвящённом памяти профессора В.И. Зоря «Избранные вопросы травматологии и ортопедии», Юбилейной научно-образовательной конференции железнодорожных травматологов-ортопедов и реабилитологов, посвящённой 95-летию НУЗ «ДКБ имени Н.А. Семашко на ст. Люблино ОАО «РЖД» (24-25 октября 2019, Москва); на Международном травматолого-ортопедическом конгрессе «Весенние дни ортопедии» (Москва, РУДН, 1-2 марта 2019); на конгрессах EFORT (European Federation of National Associations of Orthopaedics and Traumatology) (Португалия, 2019; онлайн-доклад, 2020); на обществе травматологов и ортопедов (Чебоксары, 2020); на XII Межрегиональной научно-практической конференции «Актуальные вопросы эндопротезирования крупных суставов» (Чебоксары, 18 июня 2021); на всероссийской научно-практической конференции «Артроскопия в лечении патологии плечевого сустава», посвященной 90-летию Уральского института травматологии и ортопедии им. В.Д. Чаклина (Екатеринбург, 08 октября 2021); на I Межрегиональной научно-практической конференции «Колокольцевские чтения», посвященной 50-летию кафедры травматологии, ортопедии и нейрохирургии им. М.В. Колокольцева ФГБОУ ВО «ПИМУ» Минздрава России (18-19 ноября 2021); на I Съезде травматологов-ортопедов Приволжского федерального округа (Нижний Новгород, 19-20 мая 2022)

Внедрение результатов исследования. Результаты исследования внедрены в практическую деятельность травматологов-ортопедов ФГБУ «Федеральный центр травматологии, ортопедии и эндопротезирования» (ФЦТОЭ) Минздрава России (г. Чебоксары), травматологического отделения БУ "Городская

клиническая больница №1" Минздрава Чувашии (г. Чебоксары), травматологического отделения БУ «Республиканская клиническая больница» Минздрава Чувашии (г. Чебоксары), ФГБУ «НМИЦ ТО имени акад. Г.А. Илизарова» (г. Курган), ФГБУ "ФЦТОЭ" Минздрава России (г.Смоленск). Материал диссертации включен в образовательный процесс на кафедре травматологии, ортопедии и экстремальной медицины ФГБОУ «Чувашский государственный университет имени И.Н. Ульянова», в ФГБУ «НМИЦ ТО имени акад. Г.А. Илизарова» (г. Курган), ГАУ ДПО «Институт усовершенствования врачей» Минздрава Чувашии (г. Чебоксары), для занятий со студентами по специальности «Лечебное дело», клиническими ординаторами, курсантами факультета последипломного образования по специальности «Травматология и ортопедия», «Хирургия».

Публикации. По теме диссертации опубликовано 35 печатных работ, из них 12 статей в рецензируемых журналах, рекомендованных перечнем ВАК. Получено 5 патентов РФ на изобретение, оформлено 6 рационализаторских предложений. Подготовлено учебно-методическое пособие для травматологов-ортопедов по лечению привычного вывиха плеча.

Личный вклад автора. Личный вклад автора заключается в постановке задач исследования и разработке его дизайна, отборе больных, сборе анамнеза, проведении хирургического лечения, создании базы данных, статистической обработке полученных результатов, их анализе и обобщении, формулировке выводов, написании диссертации. Автор искренне признателен за поддержку и квалифицированную помощь участникам совместных исследований, сотрудникам кафедры и врачам клиники.

Объем и структура диссертации. Диссертация изложена на 296 страницах печатного текста, набранного на компьютере, и состоит из введения, 5 глав, заключения, выводов, практических рекомендаций, библиографического списка использованной литературы, включающего 359 публикаций (из них 77 отечественных и 282 зарубежных). Иллюстрирована 91 рисунками и 85 таблицами.

СОДЕРЖАНИЕ РАБОТЫ

Материалы и методы исследования

Из 1017 пациентов, проходивших амбулаторный отбор и последующее хирургическое лечение по единому алгоритму в ФГБУ «Федеральный центр травматологии, ортопедии и эндопротезирования» Минздрава России (г. Чебоксары) и ФГБУ «Национальный медицинский исследовательский центр травматологии и ортопедии имени академика Г.А. Илизарова» Минздрава России (г. Курган) с января 2006 года по декабрь 2020 года, в первичную когорту нашего исследования были включены 573 пациента. Отбор пациентов осуществлен согласно установленным критериям включения: наличие факта застарелой травмы плечевого сустава; привычный вывих плеча с двумя (как минимум) документально подтвержденными эпизодами вывиха; наличие застарелого посттравматического повреждения вращательной манжеты, подтвержденного на МРТ; посттравматический артроз плечевого сустава 3 степени; неправильно сросшийся и несросшийся перелом проксимального отдела плеча; застарелый вывих или переломо-вывих плеча; ложный сустав хирургической шейки плечевой кости; наличие заполненных форм опросников и шкал на всех этапах послеоперационного наблюдения.

В исследование были не включены пациенты: с наличием эпилепсии; наличием грубой неврологической симптоматики верхней конечности; тотального костного дефекта суставного отростка лопатки; инфекционного артрита; анкилоза плечевого сустава; другого вторичного поражения сустава.

В зависимости от характера патологии все пациенты были распределены на 3 группы: I-я группа пациентов составлена из 179 больных с привычным вывихом плеча (ПВП); II-я группа составлена из 219 пациентов с посттравматическим повреждением ВМПС; III-я группа - из 175 пациентов с посттравматической костно-хрящевой патологией плечевого сустава, которым выполнялось реверсивное эндопротезирование.

Клинически позитивная передняя гиперэластичность в ПС определялась в случаях, когда наружная ротация плеча достигала фронтальной плоскости (до 90°

и более), а нижняя слабость капсулы ПС определялась с помощью теста гиперабдукции Gagey (положительный при отведении плеча 105° и более).

У пациентов I группы для оценки стабильности плечевого сустава применялась стандартизированная шкала ROWE, состоящая из ранжированных по баллам вопросов о стабильности сустава, объеме движений и функции верхней конечности. Результат исследования по шкале Rowe оценивался следующим образом: 90-100 баллов - отличный результат, 75-89 баллов - хороший результат, 51-74 баллов - удовлетворительный и 0-50 баллов - плохой результат (Rowe C.R. с соавт., 1978).

Функциональная оценка ПС осуществлялась с помощью стандартизированных касательно патологии плечевого сустава функциональных шкал UCLA, ASES, CSS. Функция ПС оценивалась по всем трем опросникам, причем за итоговый показатель бралась та оценка, по которой совпадали результаты хотя бы двух из трех шкал. Опросники адаптированы к применению на русском языке (Липина М.М. с соавт., 2018).

Использована градация шкалы UCLA, предложенная Д.А. Гаркави (2017) согласно которой: 0-22 баллов – неудовлетворительный результат, 23-26 баллов – удовлетворительный результат, 27-30 баллов - хороший результат, 31-35– отличный результат.

Русская версия опросника ASES (Ильин Д.О. и соавт., 2020): оценки варьируются от 0 до 100 баллов, где 0-49 неудовлетворительный результат, 50-69 баллов – удовлетворительный результат, 70-79 баллов - хороший результат, 80-100 –отличный результат.

Сумма оценок по шкале CSS варьируются от 0 до 100 баллов, где 0-69 неудовлетворительный результат, 70-79 баллов – удовлетворительный результат, 80-89 хороший результат, 90-100 – отличный результат (Constant C.R. и соавт., 2008).

Степень проявления болевого синдрома оценивалась по визуально-аналоговой шкале (ВАШ). Значения по шкале, равные 30 мм и выше,

интерпретировали как значимый болевой синдром (Новоселова С.С., 2013; Абузарова Г.Р. и соавт, 2019).

Всем пациентам до и после операции проводилась полипозиционная рентгенография плечевого сустава, УЗИ, МРТ и КТ по показаниям.

Оценка выраженности костного дефекта задней поверхности головки плечевой кости (повреждения Hill–Sachs) проводилась по данным КТ- и МРТ-исследований согласно классификации J.J Calandra: 1-я степень – дефект на суставной поверхности плеча, не затрагивающий субхондральную кость; 2-я степень – дефект с вовлечением субхондральной кости; 3-я степень – большой дефект в субхондральной кости (Calandra, J.J. и соавт., 1989). Для определения размеров костного дефекта переднего отдела суставного отростка лопатки брался сагиттальный КТ/МРТ-скан с выведением суставной площадки гленоида. По контурам нижнего и заднего краев гленоида накладывался круг, а хордой отделялся круговой сегмент, соответствующий площади дефекта кости переднего края. Площадь дефекта переднего отдела суставного отростка лопатки высчитывалась при помощи онлайн-калькулятора для расчета площади кругового сегмента.

Количество поврежденных сухожилий ВМПС по данным МРТ оценивалось согласно классификации Harrymann (Harryman D.T. и соавт., 1991). Степень ретракции поврежденного сусхожилия определялась согласно классификации D. Patte (Patte D., 1990). МРТ оценку состоятельности реконструкции сухожилий ВМПС после операции производили при помощи упрощенной классификации Sugaya (Niglis L. и соавт., 2017). При I и II типах интеграции сухожилия с костью реконструкцию считали состоятельной. III тип определялся как частичный отрыв восстановленного сухожилия с состоятельностью поверхностного либо глубокого слоя ВМПС в области якорных фиксаторов. IV и V типы соответствовали полному повторному разрыву сухожилий ротаторов после операции.

Статистический анализ. При обработке данных рассчитывали среднее и стандартное отклонения (M±σ), при отсутствии нормального распределения – определяли медиану и верхний и нижний квартили – Me (Q_1–Q_3). Нормальность

распределения определяли по критерию Шапиро-Уилка. Статистическая значимость различий оценивалась по непараметрическому критерию Манна–Уитни (*m-u*) в связи с малым количеством наблюдений либо ненормальным распределением. Для качественных данных оценка различий проводилась по критерию хи-квадрат (χ^2). Данные считали достоверными при вероятности ошибки (*p*) менее 0,05. Статистическую значимость динамических различий рассчитывали по критерию Вилкоксона.

Оценку эффективности и безопасности разработанных методик осуществляли с помощью общепринятых методологических подходов в соответствии с принципами доказательной медицины с применением метода "случай-контроль". Рассчитывали рекомендованные ключевые показатели: величины, характеризующие снижение относительного риска (СОР), абсолютного риска (САР) и отношение шансов (ОШ) благоприятного исхода заболевания на фоне лечения. Для расчёта вероятности наступления благоприятного исхода использовали метод логистической регрессии.

Обработка данных выполнена на персональном компьютере с использованием разработанных статистических программ в среде Excel 2010 и Statistica for Windows 10.0 (программный продукт компании «StatSoft», США). При работе в программе Statistica использованы рекомендации научного директора StatSoft Russia В.П. Боровикова (Боровиков В.П., 2003).

Для решения задач исследование было разделено на два этапа:

- клинико-диагностический этап, в ходе которого на основании ретроспективного исследования 325 пациентов, прооперированных по традиционным методикам, выявлена анатомо-функциональная патология, оказывающая негативное влияние на результат лечения. Так же на данном этапе разработаны хирургические методики коррекции выявленной анатомо-функциональной патологии.
- экспериментально-клинический этап, на котором произведено проспективное исследование результатов хирургического лечения 248 пациентов с применением разработанных методик, сравнительный анализ результатов лечения традиционных и модифицированных методик.

Результаты клинико-диагностического (ретроспективного) этапа исследования, формирование подгрупп и обоснование хирургических методик.

На первом этапе была предпринята попытка опровергнуть нулевую гипотезу об отсутствии отрицательного влияния выявленных анатомо-функциональных изменений на результаты лечения по общепринятым методикам. Кроме того, на этом этапе теоретически обоснована необходимость разработки принципиально новых хирургических технологий, позволяющих адресно компенсировать выявленную патологию. С учетом новых данных, были сформированы однородные подгруппы пациентов в зависимости от конкретной анатомической патологии.

В рамках решения 1 и 2 задач выполнено ретроспективное исследование *97 пациентов с привычным вывихом плеча,* пролеченных по традиционным методикам, включающим операции Bankart, Latarjet или Bankart+Remplissage. Выбор методики основывался на основании выраженности костных дефектов и результатов по шкале оценки нестабильности ISIS (Balg F., 2007). Сопоставляя полученные результаты лечения с анатомо-функциональными изменениями, определен спектр патологических состояний, имеющих повышенный риск неудовлетворительных результатов лечения (Таблица 1). Общий процент рецидивов при традиционном лечении ПВП составил 14,4%. У пациентов с изолированным повреждением передней фиброзно-хрящевой губы при стандартной операции Bankart рецидивов вывихов выявлено не было (0 из 22 случаев, $p_F = 0{,}020$). Процент рецидивов в каждой подгруппе общепринятого лечения с экстралабральными анатомическими дефектами составлял от 11,1% до 22,7%. Таким образом, традиционные методики оперативного лечения ПВП при наличии дополнительных экстралабральных анатомических изменений в плечевом суставе дают высокий процент рецидива, требующий повторного оперативного вмешательства – 18,7% (14 из 75 случаев).

Таблица 1 - зависимость анатомо-функциональных изменений у пациентов I группы и результатов лечения по традиционным методикам

Выявленная анатомическая патология (n=97)	Хирургическое лечение (n=97)	Рецидив вывиха	Хорошая и отличная стабильность (ROWE)
Изолированный разрыв переднего сегмента фиброзно-хрящевой губы (n=22)	Bankart (n=22)	0	100% (22/22)
Разрыв передней хрящевой губы в сочетании с дефектом Hill–Sachs 3-й ст. и/или гиперэластичностью капсулы (n=22)	Bankart (n=22)	22,7% (5/22)	59,1% (13/22)
Костный дефект переднего края суставного отростка лопатки более 15% (n=19)	Bankart (n=16) Bankart + Rempissage (n=3)	21% (4/19)	52,6% (10/19)
Костный дефект переднего края более 15% в сочетании с дефектом Hill–Sachs 3-й ст. и/или гиперэластичностью капсулы (n=18)	Latarjet (n=18)	11,1% (2/18)	66,6% (12/18)
Ретроверсия головки плечевой кости менее 25° (n=16)	Bankart (n=9) Bankart + Rempissage (n=3) Latarjet (n=4)	18,8% (3/16)	25,0% (4/16)
Всего		14,4% (14/97)	62,9% (61/97)

Традиционные методики хирургического лечения лишь в 62,9% случаев позволяют достичь хороших и отличных показателей стабильности сустава согласно опроснику Rowe. Большое количество значимых анатомо-функциональных изменений при ПВП продиктовало необходимость выделения пяти подгрупп пациентов для получения возможности сравнительного анализа методик (Рисунок 1).

Рисунок 1 – Принцип формирования подгрупп пациентов с привычным вывихом плеча (n=175)

На основании определенных анатомо-функциональных нарушений, производился набор подгрупп основного лечения, которое осуществлялось по модифицированным технологиям. Целью модификаций хирургических методик являлась адресная коррекция каждого конкретного анатомического нарушения.

Так при наличии повреждения передней хрящевой губы в сочетании с дефектом задней поверхности головки плечевой кости (дефект Hill-Sach 3 ст.) или гиперэластичностью капсулы сустава у пациентов основной подгруппы I.2 выполняли операцию Bankart с модифицированной процедурой Remplissage (анкерный тенодез сухожилия подостной мышцы плеча в область импрессионного дефекта-вдавления задней части головки плечевой кости). В ходе исследования выявлено, что все дефекты головки плечевой кости имели овальную форму. Поэтому модификация методики Remplissage заключалась в использовании двух якорных фиксаторов для более качественного заполнения дефекта.

Для коррекции костного дефекта переднего отдела суставного отростка лопатки (более 15%) нами модифицирована операция Latarjet, отличающаяся тем, что помимо классического переноса остеотомированного клювовидного отростка лопатки на передний край гленоида, дополнительно производили анкерную рефиксацию капсулы сустава для улучшения проприоцепции. Операция Latarjet с добавочной реконструкцией капсулы сустава выполнялась у пациентов основной подгруппы I.3 при костном дефекте переднего отдела гленоида. Операция Latarjet выполнялась в двух вариантах, как открытым способом (34 пациента), так и артроскопически (10 пациентов).

Для лечения сочетанного костного дефекта переднего отдела гленоида более 15% с дефектом Hill-Sach 3 ст. или гиперэластичностью капсулы сустава, у пациентов основной подгруппы I.4 впервые в отечественной практике описана и применена методика транспозиции клювовидного отростка лопатки в сочетании с анкерным тенодезом сухожилия подостной мышцы в области заднего отдела головки плечевой кости.

С целью восстановление нормальной ретроверсии головки плечевой кости разработана методика деротационной остеотомии в области хирургической шейки

плечевой кости *(патент RU 2412665C2)*. Методика выполнялась для лечения пациентов основной подгруппы I.5 с выявленной ретроверсией головки плечевой кости менее 25°.

По результатам отбора и формирования контрольных подгрупп *126 пациентов с повреждением ВМПС* выявлено, что разрыв ВМПС без ретракции встречается в 26,1%, все остальные разрывы были ретрагированы. В 23,8% случаях отмечалось сочетанное повреждение сухожилий надостной и подостной мышц. Проведен ретроспективный анализ зависимости функциональных результатов (шкалы UCLA, ASES, CSS) и частоты повторных разрывов вращательной манжеты плеча (МРТ) в послеоперационном периоде (Таблица 2).

Таблица 2 – зависимость анатомо-функциональных изменений у пациентов II группы и результатов лечения по традиционным методикам

Выявленная анатомическая патология (n=126)	Хирургическое лечение	Хорошая и отличная функция (UCLA, ASES, CSS)	Повторный разрыв (МРТ)
Пациенты без ретракции мышц ВМПС (1 степень)	Стандартная анкерная рефиксация	81,8% (27/33)	9,1% (3/33)
Пациенты с разрывом сухожилий с умеренной ретракцией (2 степень)	Стандартная анкерная рефиксация	64,5% (20/31)	48,4% (15/31)
Пациенты с изолированным разрывом сухожилия надостной мышцы с выраженной ретракцией (3 степень)	Анкерная рефиксация с медиализацией швов	59,4% (19/32)	75% (24/32)
Пациенты с сочетанным разрывом сухожилий надостной и подостной мышц (3 степень ретракции)	Парциальная (неполная) реконструкция	26,7% (8/30)	96,7% (29/30)
Всего		58,7% (74/126)	56,3% (71/126)

Выявлена зависимость функциональных показателей и частоты повторных разрывов от степени ретракции поврежденного сегмента, а также количества вовлеченных сухожилий. В связи с этим, определена целесообразность применения методик повышения фиксационной способности костно-сухожильного анкерного шва и способов аутосухожильной пластики.

В зависимости от степени ретракции поврежденной части вращательной манжеты плеча по классификации D. Patte и количества вовлеченных сухожилий,

было выделено 4 подгруппы пациентов для получения возможности сравнительного анализа методик (Рисунок 2).

Рисунок 2 – Принцип формирования подгрупп пациентов с повреждениями вращательной манжеты плеча в зависимости от степени ретракции по классификации D.Patte (n=219)

Алгоритм выбора методики оперативного лечения посттравматических полнослойных разрывов вращательной манжеты плеча основывался на определении количества поврежденных сухожилий (классификация Harrymann) и степени ретракции (классификация D. Patte).

При отсутствии ретракции поврежденной части манжеты (1-я степень по D. Patte) выполняли непосредственную рефиксацию поврежденного сухожилия к большому бугорку.

При выявлении (по МРТ) смещения поврежденной части манжеты до уровня хрящевой поверхности головки плечевой кости (2 степень), интраоперационно отмечали умеренное натяжение сухожилия при фиксации в области большого бугорка. С учетом повышенной нагрузки в области реконструкции из-за умеренного натяжения сухожилия, нами разработан модифицированный костно-сухожильный анкерный шов, задачей которого является усиление прочностных характеристик (II.2 основная подгруппа). У пациентов подгруппы сравнения II.2 при аналогичной ситуации производилось

подшивание ретрагированного сухожилия в области футпринта стандартными анкерными швами.

При наличии изолированного разрыва сухожилия надостной мышцы с ретракцией 3 степени по D. Patte непосредственная рефиксация технически не представляется возможной. Данная патология присутствовала у пациентов II.3 подгруппы. В контрольных случаях производили вынужденную медиальную фиксацию сухожилия (неанатомическая реконструкция). Для лечения пациентов II.3 основной подгруппы выполнялась модифицированная методика с дополнительным замещением дефекта ротаторов путем перемещения внутрисуставной части сухожилия бицепса и фиксации дистальной его части в области большого бугорка. Тем самым формировалась удерживающая конструкция, препятствующая верхней децентрации головки плеча.

Наличие сочетанного разрыва сухожилий надостной и подостной мышц (IIB по Harrymann) с ретракцией 3-й степени (по D. Patte) характеризуется невозможностью анатомической реконструкции вследствие выраженной их ретракции (II.4 подгруппа пациентов). Данная патология является наиболее сложным вариантом, для лечения которого нами разработан способ реконструкции ВМПС, примененный у пациентов основной подгруппы II.4 *(патент на изобретение RU 2715506 C2)*. Для этого выполняли парциальную реконструкцию сухожилия подостной мышцы с дополнительной фиксацией сухожилия к основанию большого бугорка при помощи предварительно забранного аутотрансплантата – сухожилия длинной малоберцовой мышцы. В связи с невозможностью полной реконструкции у пациентов подгруппы сравнения II.4 выполнялась частичная реконструкция сухожилий, что является наиболее распространенным вариантом лечения данной патологии.

По результатам ретроспективного отбора и формирования подгрупп сравнения 102 пациентов с *последствиями переломов области плечевого сустава* выявлено, что сохранность наружных ротаторов плеча (НРП) встречается редко – в 32,3 %, а в большинстве случаев присутствуют повреждения НРП. Повреждения НРП классифицировались по возможности их хирургического восстановления.

Выявлено, что при стандартном эндопротезировании плечевого сустава у пациентов с последствиями переломов костей, образующих плечевой сустав, хорошие/отличные функциональные показатели достигаются у 36,3% пациентов (шкалы UCLA, ASES, CSS), а частота вывихов в эндопротезе наблюдается в 19,6% случаев (Таблица 3).

Таблица 3 – зависимость анатомо-функциональных изменений у пациентов III группы и результатов лечения по традиционным методикам

Выявленная анатомическая патология (n=102)	Хорошая и отличная функция (UCLA, ASES, CSS)	Вывих в эндопротезе
Эндопротезирование при отсутствии поражения наружных ротаторов	72,7 % (24/33)	0 % (0/33)
Оперированные пациенты с костно-хрящевой патологией плечевого сустава и поврежденными ротаторами (прогностически восстановимы)	17,9% (5/28)	21,4% (6/28)
Оперированные пациенты с костно-хрящевой патологией плечевого сустава и поврежденными ротаторами (прогностически невосстановимы)	27,6% (8/29)	24,1% (7/29)
Оперированные пациенты с тотальным дефектом проксимального отдела плеча	0% (0/12)	58,3% (7/12)
Всего	36,3% (37/102)	19,6% (20/102)

Из таблицы 3 видно, что повреждение НРП оказывает негативное влияние на результаты стандартного эндопротезирования, так как при этом стандартная установка протеза дает лишь 18,8% (13/69) хороших и отличных результатов (шкалы UCLA, ASES, CSS), а в 28,9% (20/69) случаях отмечаются вывихи в эндопротезе. В случаях отсутствия повреждений наружных ротаторов плеча вывихов в эндопротезе не наблюдали, а хорошие/отличные результаты достигнуты в 72,7% ($p<0,001$). Данное наблюдение поставило вопрос о необходимости разработки нового диагностического и оперативного подхода к лечению этих пациентов. С учетом состояния НРП и возможности их реконструкции у пациентов с последствиями переломов в плечевом суставе, было выделено 4 подгруппы пациентов (Рисунок 3).

Рисунок 3 – Принцип формирования подгрупп пациентов с тяжелой костно-хрящевой патологией (n=175)

Основной идеей модифицированного подхода являлось создание миобаланса в горизонтальной плоскости путем восстановления наружных ротаторов плеча. В случаях невозможности реконструкции наружных ротаторов плеча, для дополнительной стабилизации эндопротеза и восстановления наружной ротации плеча, применена, и впервые описана в отечественной литературе методика транспозиции широчайшей мышцы спины (патент RU 2725247C2). Методика использована для лечения пациентов основной подгруппы III.3. Особенностью методики является то, что до установки эндопротеза осуществляли доступ к сухожилию широчайшей мышцы спины, производили его отсечение от плечевой кости и релиз. После стандартной установки компонентов эндопротеза производили перемещение сухожилия широчайшей мышцы спины позади плечевой кости и фиксировали его нитями в области большого бугорка.

Однако, у ряда пациентов отсутствует техническая возможность реконструкции НРП или транспозиции сухожилия m. Latissimus dorsi вследствие выраженного рубцово-спаечного процесса, тотального дефекта кости проксимального отдела плеча. Данная патология наблюдалась у пациентов подгруппы III.4. У них при использовании основного алгоритма для стабилизации протеза разработана и впервые применена методика стабилизации эндопротеза

путем формирования искусственной капсулы сустава из синтетической полимерной сетки (BardMesh).

Послеоперационное ведение и реабилитация у всех пациентов осуществлялось по единому протоколу с учетом нозологии.

РЕЗУЛЬТАТЫ СОБСТВЕННЫХ ИССЛЕДОВАНИЙ И ИХ ОБСУЖДЕНИЕ

Оценка результатов стабилизирующих операций при привычном вывихе плеча проведена у всех 179 пациентов. Ближайший результат оценен на сроках 4,2 ±1,5 месяцев, а среднесрочный - через 34,9 ±12,2 месяцев после операции.

Применение модифицированных методик снизило процент рецидивов по каждой из 4 подгрупп с экстралабральными анатомическими аномалиями, хотя из-за небольшой численности подгрупп статистические различия были значимы только в подгруппе I.3 (с костным дефектом переднего гленоида более 15%) и подгруппе I.5 (ретроверсия головки плечевой кости менее 25°). Подробные результаты по частоте рецидивов приведены ниже (Таблица 4).

Таблица 4 – Частота рецидивов вывихов в подгруппах с привычным вывихом плеча

Под-группа	Характеристика подгруппы	Алгоритм		p_F
		контрольный	опытный	
1.1	Разрыв передней фиброзно-хрящевой губы суставного отростка лопатки	0% (0/22)	–	
Подгруппы с сочетанной анатомической патологией				
1.2	Повреждение передней хрящевой губы в сочетании с дефектом Hill–Sachs 3-й ст. и/или гиперэластичностью капсулы	22,7% (5/22)	4,3% (1/23)	0,074*
1.3	Костный дефект переднего отдела суставного отростка лопатки более 15%	21,1% (4/19)	0% (0/22)	0,038*
1.4	Костный дефект переднего отдела более 15% в сочетании с дефектом Hill–Sachs 3-й ст. и/или гиперэластичностью капсулы	11,1% (2/18)	0% (0/19)	0,230*
1.5	Ретроверсия головки плечевой кости менее 25°	18,8% (3/16)	0% (0/18)	< 0,001*
Всего по подгруппам 1.2–1.5		18,7% (14/75)	1,2% (1/82)	< 0,001**

* - анализ проведен по точному методу Фишера, в связи со значением менее 5 в одном из полей таблицы 2 на 2

** - анализ статистической значимости проведен по критерию $\chi 2$

Частота рецидивов вывихов при использовании модифицированного алгоритма (подгруппы I.2–I.5) была сравнима с таковой в контрольной подгруппе

I.1 (изолированный разрыв передней хрящевой губы) – 1,2% (1/82) против 0% (0/22) ($p > 0,05$).

В соответствии с принципами доказательной медицины, на основании сформированной таблицы сопряженности, где в абсолютных цифрах отображены негативные исходы (рецидив вывихов) оперативного лечения привычного вывиха плеча, рассчитаны ключевые показатели эффективности вмешательства в группах пациентов основного лечения, по сравнению с группами пациентов, оперированными общепринятыми методиками (Таблица 5).

Лечение привычного вывиха плеча с применением модифицированных операций при наличии дополнительных анатомо-функциональных изменений снижало частоту рецидивов вывихов по сравнению с общепринятыми методиками.

Таблица 5 – Сравнительный анализ частоты и вероятности наступления рецидивов вывихов после стабилизирующих операций при привычном вывихе в группах с дополнительной анатомической патологией

Сравниваемые группы	СОР %, 95% ДИ*	САР %, 95% ДИ*	ЧБНЛ, 95% ДИ*	ОШ 95% ДИ*	Bo**	Bi**	χ^2**	p**	P, %**
I.2o/I.2c, n=45	81 51-97	18 0,6-37	5,4 3-15	0,15 0,02-1,45	1,22	1,86	3,53	0,050	13%
I.3o/I.3c, n=41	98 69-99	21 3-39	4,7 2-37	0,08 0-1,53	1,32	25,3	6,66	0,009	1%
I.4o/I.4c, n=37	97 65-99	11 3-26	9 4-29	0,16 0-3,7	2,07	26,5	3,00	0,053	3%
I.5o/I.5c, n=34	98 68-99	19 0-38	5 3-15	0,1 0-2,2	1,47	25,1	4,85	0,027	2%

Примечание: *расчёт методом "случай-контроль", где СОР-снижение относительного риска, САР-снижение абсолютного риска, ЧБНЛ-число больных необходимого лечения, ОШ-отношение шансов; ** расчёт методом логистической регрессии, где Bo и Bi - коэффициенты модели, P - вероятность

Риск рецидива вывиха после хирургического лечения у пациентов основных групп был достоверно ниже, чем в группах сравнения: снижение абсолютного риска составило от 11% до 21%; снижение относительного риска - 81-98%; отношение шансов - во всех случаях было значительно менее 1, то есть с большой вероятностью вызовет не наступление события (рецидива вывиха). Использование метода логистической регрессии позволило установить, что применение разработанных методик стабилизации сопряжено с вероятностью рецидива от 1-3% для большинства подгрупп.

Частота хороших и отличных результатов при изолированной оценке стабильности плечевого сустава по шкале ROWE составила от 25% до 66,6% в подгруппах сравнения I.2–I.5 (традиционные подходы к лечению). Использование модифицированного алгоритма значительно увеличило вероятность достижения хороших и отличных результатов по каждой из четырех подгрупп с анатомическими аномалиями – 95,7–100%, причем все различия были статистически значимыми (Таблица 6).

Таблица 6 – Доля отличных и хороших результатов по шкале ROWE при изолированной оценке стабильности плечевого сустава в подгруппах с привычным вывихом в среднесрочном послеоперационном периоде

Под-группа	Характеристика подгруппы	Алгоритм		*p*
		сравнения	основной	
I.1	Разрыв передней фиброзно-хрящевой губы суставного отростка лопатки	100% (22/22)	–	
Подгруппы с сочетанной анатомической патологией				
I.2	Разрыв передней губы и дефект вдавления кости головки сзади 3-й степени и/или гиперэластичность капсулы	59,1% (13/22)	95,7% (22/23)	0,004*
I.3	Костный дефект переднего гленоида более 15%	52,6% (10/19)	100% (22/22)	< 0,001*
I.4	Костный дефект переднего гленоида и/или гиперэластичность капсулы	66,6% (12/18)	100% (19/19)	0,004*
I.5	Ретроверсия головки плечевой кости менее 25°	25,0% (4/16)	100% (18/18)	< 0,001*
Всего по подгруппам I.2-I.5		60,0% (45/75)	98,8% (81/82)	< 0,001**

* - анализ проведен по точному методу Фишера, в связи со значением менее 5 в одном из полей таблицы 2 на 2
** - анализ статистической значимости проведен по критерию $\chi 2$

Как видим, подгруппы с дополнительными анатомическими дефектами имеют худшие показатели по шкале ROWE. В то же время лечение с использованием анатомически ориентированного алгоритма давало высокие результаты, сравнимые с таковыми в контрольной подгруппе I.1. Таким образом, можно отметить, что наличие экстралабральных анатомических дефектов при ПВП следует относить к факторам риска рецидива вывиха плеча, так как не устранение данных дефектов чаще приводит к неудовлетворительным результатам. Алгоритм оперативного лечения должен строиться с учетом этих изменений.

Точная оценка ретроверсии головки плечевой кости имеет решающее значение в выборе методики стабилизации. Правильная ретроверсия оказывает влияние на положение центра вращения при движениях в суставе, на стабильность сустава, а также на амплитуду внутренней или наружной ротаций (Oh J.H. и соавт., 2018). Поэтому логично предпринята попытка разработки хирургической методики для восстановления нормальной ретроверсии головки плечевой кости, в результате которой была разработана методика деротационной остеотомии плечевой кости с фиксацией спице-стержневым аппаратом (патент RU 2412665C2).

Современные классификации не учитывают изменений мягкотканого компонента, прежде всего, наличия гиперэластичности в ПС. В нашем исследовании во время диагностической артроскопии при выполнении теста отведения и наружной ротации в суставе у 24 пациентов с минимальными костными дефектами и гиперэластичностью мягких тканей, наблюдались вывихи в плечевом суставе. Поэтому мы считаем обязательным выполнение процедуры «Remplissage» при гиперэластичности мягких тканей ПС, особенно в сочетании с повреждением Hill–Sachs.

Применение вышеописанных хирургических методик позволяет адресно купировать все возможные анатомические изменения при привычном вывихе плеча, тем самым предупредив развитие рецидивов (Рисунок 4).

Рисунок 4. Алгоритм действий при привычном вывихе плечевого сустава

Результаты лечения посттравматических повреждений ВМПС отмечены у всех 219 пациентов. Ближайший результат оценен на сроках 3,5 ±1,1 месяцев, а среднесрочный - через 31,2 ±12,2 месяцев после операции.

При оценке хороших и отличных результатов (шкалы UCLA, ASES, CSS) подгруппы опытного алгоритма имели значительное преимущество по сравнению с подгруппами контроля (Таблица 7).

Таблица 7 – Сравнительный анализ достижения хороших и отличных результатов по шкалам UCLA, ASES, CSS в подгруппах с разрывом ВМПС в среднесрочном послеоперационном периоде

Под-группа	Характеристика подгруппы	Методики		p_F
		сравнения	основные	
II.1	Пациенты без ретракции мышц (1 степень)	81,8% (27/33)	–	
Подгруппы с сочетанной анатомической патологией				
II.2	Пациенты с разрывом сухожилий с умеренной ретракцией (2 степень)	64,5% (20/31)	87,5% (28/32)	0,025*
II.3	Пациенты с изолированным разрывом сухожилия надостной мышцы с выраженной ретракцией (3 степень)	59,4% (19/32)	69,7% (23/33)	>0,05**
II.4	Пациенты с сочетанным разрывом сухожилий надостной и подостной мышц (3 степень)	26,7% (8/30)	53,6% (15/28)	0,036**
Всего по подгруппам 2.2–2.4		50,5% (47/93)	72,5% (66/93)	0,004**

* - анализ проведен по точному методу Фишера, в связи со значением менее 5 в одном из полей таблицы 2 на 2
** - анализ статистической значимости проведен по критерию χ2

Для изучения частоты достижения хороших и отличных результатов после реконструкций ВМПС в сравниваемых группах, была сформирована таблица сопряженности. Согласно полученным данным, рассчитаны ключевые показатели эффективности вмешательства в группах пациентов основного лечения, по сравнению с группами сравнения (Таблица 8). Таким образом, частота достижения хороших/отличных результатов выше на 16-50% в подгруппах модифицированного лечения, при отношении шансов более 1, что свидетельствует о большей вероятности наступления изучаемого события при применении разработанных методик.

Таблица 8 – Показатели клинической эффективности лечения, достижения хороших и отличных результатов по шкалам UCLA-ASES-CSS (ВМПС)

Сравниваемые группы	ЧИЛ, %	ЧИК, %	СОР %, 95% ДИ*	САР %, 95% ДИ*	ЧБНЛ, 95% ДИ*	ОШ 95% ДИ*	p
II.2o/II.2c, n=63	87	64	36 81-1	23 3-43	4 2-38	3,8 1-14	0,039
II.3o/II.3c, n=65	70	59	17 31-18	10 78-33	10 3-8	1,6 0,6-4,4	>0,05
II.4o/II.4c, n=58	54	27	96 93-99	27 3-51	4 2-39	3,2 1-9	0,039

Примечание: *расчёт методом "случай-контроль", где ЧИЛ- частота исходов в основной группе, ЧИК - число частота исходов в контрольной группе, СОР-снижение относительного риска, САР-снижение абсолютного риска, ЧБНЛ-число больных необходимого лечения, ОШ-отношение шансов

У пациентов подгруппы II.1 (1 степень ретракции), которым выполнялась стандартная рефиксация сухожилий, по МРТ зафиксировано только 3 случая повторного разрыва и все они были частичными (Таблица 9).

Таблица 9 – МРТ оценка состоятельности реконструкции сухожилий в подгруппах с разрывом вращательной манжеты в среднесрочном послеоперационном периоде

Под-группа	Характеристика подгруппы	Повторный разрыв	Методики		p_F
			сравнения	основные	
II.1	Пациенты без ретракции мышц (1 степень)	частичный	9,1% (3/33)	–	
		полный	0% (0/33)	–	
		всего	9,1% (3/33)	–	
Подгруппы с сочетанной анатомической патологией					
II.2	Пациенты с разрывом сухожилий с умеренной ретракцией (2 степень)	частичный	35,5% (11/31)	15,6% (5/32)	0,047**
		полный	12,9% (4/31)	0% (0/32)	0,053*
		всего	48,4% (15/31)	15,6% (5/32)	0,004**
II.3	Пациенты с изолированным разрывом сухожилия надостной мышцы с выраженной ретракцией (3 степень)	частичный	31,3% (10/32)	33,3% (11/33)	0,206**
		полный	43,8% (14/32)	9,1% (3/33)	0,001*
		всего	75% (24/32)	30,3% (14/33)	< 0,001**
II.4	Пациенты с сочетанным разрывом сухожилий надостной и подостной мышц (3 степень)	частичный	40% (12/30)	50% (14/28)	0,157**
		полный	56,7% (17/30)	17,9% (5/28)	0,002**
		всего	96,7% (29/30)	67,9% (19/28)	0,004*
Всего по подгруппам II.2-II.4		частичный	35,5% (33/93)	32,3% (30/93)	0,642**
		полный	37,6% (35/93)	8,6% (8/93)	<0,001**
		всего	73,1% (68/93)	40,9% (38/93)	<0,001**

* - анализ проведен по точному методу Фишера, в связи со значением менее 5 в одном из полей таблицы 2 на 2
** - анализ статистической значимости проведен по критерию $\chi 2$

Как показало наше исследование, встречаемость повторных разрывов коррелировала со степенью ретракции поврежденного сегмента ВМПС. Наиболее

тяжелой была подгруппа II.4 с поражением надостной и подостной мышц при ретракции 3 степени, где частота повторных разрывов в подгруппе сравнения составила 96,7% (частичных и полных). В подгруппе сравнения II.3 (в случае поражения надостной мышцы с ретракцией 3 степени) отмечено 75% повторных разрывов, а в подгруппе сравнения II.2 (при ретракции 2 степени) – 48,4%. В подгруппах основного алгоритма эти значения составили 67,9%, 30,3% и 15,6%, соответственно. Таким образом, можно заключить, что повторные разрывы при использовании основного алгоритма отмечались практически в 2 раза реже, нежели при стандартном лечении, $p < 0{,}001$. Итоговая частота как полных разрывов, так и всех разрывов были статистически ниже в основных подгруппах II.2–II.4, где применялись модифицированные методики ($p < 0{,}001$).

Были сформированы таблицы сопряженности, где в абсолютных цифрах отображено количество повторных полных разрывов ВМПС (несостоятельность реконструкции) после оперативного лечения, согласно которым, рассчитаны ключевые показатели эффективности вмешательства в группах пациентов основного лечения, по сравнению с группами пациентов, оперированными общепринятыми методиками реконструкции ВМПС (Таблица 10).

Таблица 10 – Ключевые показатели частоты и вероятности повторных полных разрывов после реконструкции вращательной манжеты по данным МРТ

Сравниваемые группы	СОР %, 95% ДИ*	САР %, 95% ДИ*	ЧБНЛ, 95% ДИ*	ОШ 95% ДИ*	Bo**	Bi**	χ^2**	p**	P, %**
II.2o/II.2c, n=63	96 92-99	19 0-38	8 4-9	0,1 0-1,8	1,91	24,1	5,95	0,014	1%
II.3o/II.3c, n=65	79 34-93	35 15-54	3 2-7	0,1 0-0,5	0,25	2,05	10,74	0,001	11%
II.4o/II.4c, n=58	68 26-87	39 16-61	3 2-6	0,2 0-0,6	0,27	1,79	9,66	0,002	14%

Примечание: *расчёт методом "случай-контроль", где СОР-снижение относительного риска, САР-снижение абсолютного риска, ЧБНЛ-число больных необходимого лечения, ОШ-отношение шансов; ** расчёт методом логистической регрессии, где Bo и Bi - коэффициенты модели, P - вероятность

Снижение абсолютного риска - от 19 до 39 % (p<0,05), что означает: число пациентов, которых необходимо лечить, чтобы предотвратить один неблагоприятный исход (повторный разрыв), равно от 3 (ДИ 2-6) до 8 (ДИ 4-9).

Иными словами, при применении разработанных методик, практически у каждого 4-го (9-го) пациентов отмечается положительный эффект по сравнению с общепринятыми методиками. Снижение относительного риска: от 68% (ДИ 26-87%) до 96% (ДИ 92-99%). Отношение шансов - во всех случаях было менее 1, то есть применение разработанных методик с меньшей вероятностью вызовет наступление повторного разрыва. Использование метода логистической регрессии позволило установить, что применение разработанных методик реконструкции вращательной манжеты плеча сопряжено с вероятностью полного повторного разрыва от одного до 14% (в самых тяжелых случаях).

Соответственно полученным результатам разработан следующий алгоритм лечения повреждений ВМПС (Рисунок 5). При МРТ обследовании следует уделить особое внимание оценке количества поврежденных сухожилий (согласно классификации Harrymann), степени ретракции поврежденной части ВМПС (согласно классификации D. Patty). Интраоперационно следует определить мобильность поврежденных сухожилий. В зависимости от полученных данных выбирается один из вариантов оперативного лечения.

Рисунок 5. Алгоритм действий при повреждениях ВМПС

Данный алгоритм позволяет значительно улучшить результаты оперативного лечения, а все методики являются малоинвазивными.

Результаты реверсивного эндопротезирования при последствиях переломов в плечевом суставе отмечены у всех 175 пациентов. Ближайший результат оценен на сроках 4,4 ±1,7 месяцев, а среднесрочный - через 37,3 ±12 месяцев после операции.

В ходе научно-исследовательской и практической работы выявлены механизмы, влияющие на стабильность в эндопротезе. Как уже отмечалось, при наличии повреждения НРП стандартная установка реверсивного эндопротеза приводит к высокому риску вывиха в эндопротезе. В то же время при сохранности НРП, вывихи эндопротеза отсутствовали. Поэтому критически важным мы считаем восстановление задних стабилизаторов для восстановления мышечного баланса в горизонтальной плоскости, что и выполнялось у пациентов основных подгрупп по модифицированным методикам.

Как видно из таблицы 11, процент вывихов в эндопротезе был значительно ниже в основных подгруппах – 1,4% против 28,9% ($p < 0,001$) в подгруппах сравнения. Наиболее выраженный эффект был в подгруппе III.4 с тотальным дефектом ПОПК – 0% против 58,3% ($p < 0,001$).

Таблица 11 – Анализ частоты возникновения вывихов в подгруппах с эндопротезированием плечевого сустава

Под-группа	Характеристика подгруппы	Алгоритм		*p*
		сравнения	основной	
III.1	Эндопротезирование при отсутствии поражения наружных ротаторов	0 % (0/33)	–	
Подгруппы с поражением наружных ротаторов плеча				
III.2	Оперированные пациенты с костно-хрящевой патологией плечевого сустава и поврежденными ротаторами (прогностически восстановимы)	21,4% (6/28)	0% (0/34)	0,015*
III.3	Оперированные пациенты с костно-хрящевой патологией плечевого сустава и поврежденными ротаторами (прогностически невосстановимы)	24,1% (7/29)	3,4% (1/29)	0,052*
III.4	Оперированные пациенты с тотальным дефектом проксимального отдела плеча	58,3% (7/12)	0% (0/10)	0,003*
Всего по подгруппам III.2– III.4		28,9% (20/69)	1,4% (1/73)	< 0,001**

* - анализ проведен по точному методу Фишера, в связи со значением менее 5 в одном из полей таблицы 2 на 2

** - анализ статистической значимости проведен по критерию $\chi 2$

Рассчитаны ключевые показатели эффективности вмешательства в подгруппах пациентов основного лечения, по сравнению с подгруппами пациентов, которым выполнялась стандартная установка эндопротеза, где изучаемый эффект (исход) - вывих в эндопротезе (Таблица 12).

Таблица 12 – Показатели частоты и вероятности вывихов в эндопротезе после операции

Сравниваемые группы	СОР %, 95% ДИ*	САР %, 95% ДИ*	ЧБНЛ, 95% ДИ*	ОШ 95% ДИ*	Bo**	Bi**	χ^2**	p**	P, %**
III.2с/III.2о, n=62	94 91-99	20 5-36	5 2-19	0,05 0-0,9	1,53	27,5	8,49	0,004	3
III.3о/III.3с, n=58	86 91-97	20 4-37	5 3-26	0,1 0-0,9	1,57	18,2	5,37	0,04	10
III.4о/III.4л, n=22	98 92-99	58 30-86	2 1-3	0,03 0-0,7	0,34	27,4	11,22	0,001	1

Примечание: *расчёт методом "случай-контроль", где СОР-снижение относительного риска, САР-снижение абсолютного риска, ЧБНЛ-число больных необходимого лечения, ОШ-отношение шансов; ** расчёт методом логистической регрессии, где Bo и Bi - коэффициенты модели, P - вероятность

Снижение абсолютного риска - от 20% до 58 % ($p<0,05$), что означает: число пациентов, которых необходимо лечить, чтобы предотвратить один неблагоприятный исход (вывих в эндопротезе), равно от 2 (ДИ 1-3) до 5 (ДИ 3-26) соответственно. Иными словами, при применении разработанных методик, практически у каждого 2-го (5-го) пациентов отмечается положительный эффект по сравнению с общепринятыми методиками. Снижение относительного риска: от 86% (ДИ 91-97%) до 98% (ДИ 92-99%). Отношение шансов - во всех случаях было менее 1, то есть применение разработанных методик с меньшей вероятностью вызовет наступление вывиха в эндопротезе.

Использование метода логистической регрессии позволило установить, что применение разработанных методик эндопротезирования сопряжено с вероятностью вывиха в послеоперационном периоде от 1-3% (подгруппы III.2 и III.4) до 10%.

Изучены показатели исходов эндопротезирования по шкалам UCLA, ASES, CSS. При оценке хороших и отличных результатов подгруппы модифицированного алгоритма имели преимущество по сравнению с

аналогичными в подгруппах сравнения – 43,8% против 18,8%, *p* = 0,009 (Таблица 13).

Таблица 13 – Анализ показателей хороших и отличных результатов по шкалам UCLA, ASES, CSS в подгруппах с эндопротезированием плечевого сустава в среднесрочном послеоперационном периоде

Под-группа	Характеристика подгруппы	Алгоритм		*p*
		сравнения	основной	
III.1	Эндопротезирование при отсутствии поражения наружных ротаторов	72,7 % (24/33)	–	
Подгруппы с поражением наружных ротаторов плеча				
III.2	Оперированные пациенты с костно-хрящевой патологией плечевого сустава и поврежденными ротаторами (прогностически восстановимы)	17,9% (5/28)	55,9% (19/34)	0,002**
III.3	Оперированные пациенты с костно-хрящевой патологией плечевого сустава и поврежденными ротаторами (прогностически невосстановимы)	27,6% (8/29)	41,4% (12/29)	>0,05**
III.4	Оперированные пациенты с тотальным дефектом проксимального отдела плеча	0% (0/12)	10% (1/10)	>0,05*
Всего по подгруппам III.2–III.4		18,8% (13/69)	43,8% (32/73)	0,009**

* - анализ проведен по точному методу Фишера, в связи со значением менее 5 в одном из полей таблицы 2 на 2
** - анализ статистической значимости проведен по критерию χ2

При модифицированном алгоритме частота болевого синдрома была достоверно ниже – 11,0% против 37,7%, p < 0,001. Таким образом, анализ результатов показал, что восстановление горизонтального баланса при эндопротезировании создает более благоприятные условия для функционирования дельтовидной мышцы, тем самым снижая интенсивность болевого синдрома и обеспечивая возможность осуществления безболезненных движений верхней конечности.

В ходе настоящего исследования выявлено, что при посттравматических артрозах плечевого сустава и застарелых вывихах плеча повреждения НРП не происходит. В таких случаях мы рекомендуем выполнить стандартное реверсивное эндопротезирование. Наличие ложного сустава хирургической шейки плеча дает 100% возможность реконструкции НРП. Выявление прогностически восстановимых НРП предполагает их реконструкцию путем

непосредственного подшивания к плечевой кости при эндопротезировании. В случае невозможности восстановления НРП показана транспозиция широчайшей мышцы спины или формирование искусственной капсулы сустава при тотальном дефекте ПОПК.

Доказанная эффективность выбранных методик оперативного лечения обеспечена разработкой и апробацией в конкретных клинических условиях поэтапного лечебно-диагностического алгоритма у пациентов с последствиями тяжелой костно-хрящевой травмы плечевого сустава (Рисунок 6).

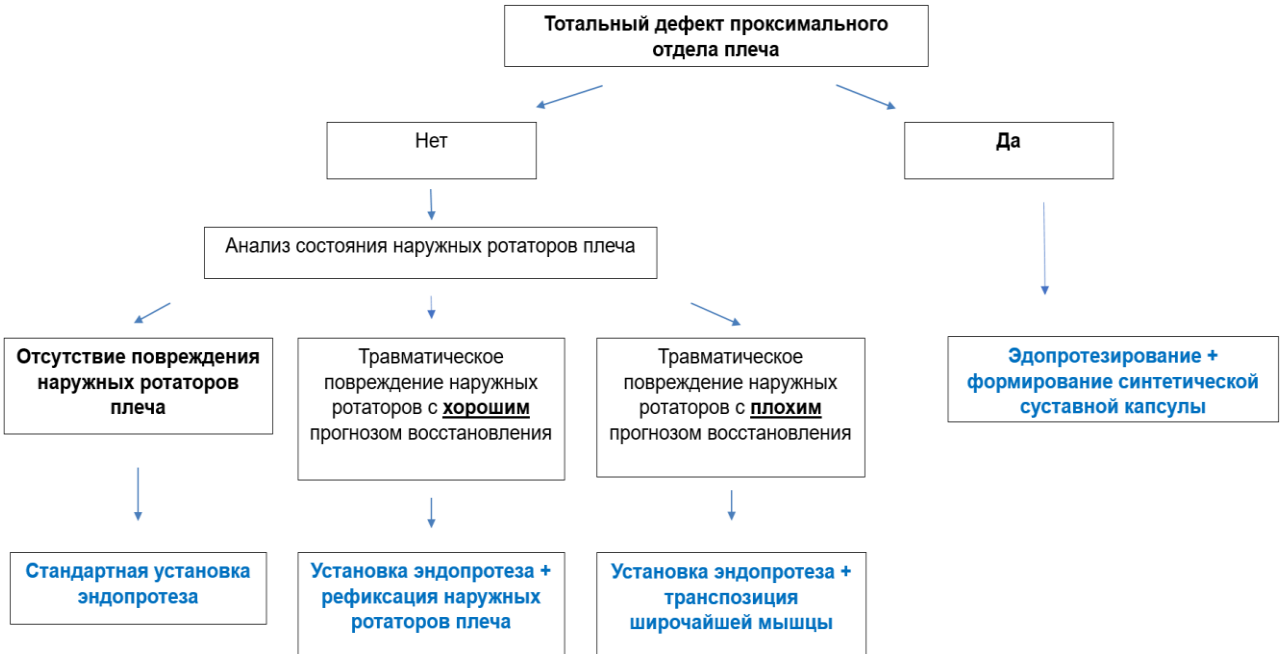

Рисунок 6 – Алгоритм действий при эндопротезировании плечевого сустава

Осложнения после эндопротезирования плечевого сустава разделялись на зависимые от диагностического алгоритма (вывихи в эндопротезе) и независимые (все прочие). Анализ показал, что у пациентов с повреждением наружных ротаторов осложнения наблюдались чаще чем в группе III.1 без повреждения НРП, причем подгруппы контрольного и опытного алгоритма были сопоставимы между собой по встречаемости осложнений (Таблица 14).

То есть, сам характер повреждений (поврежденные НРП), обуславливает повышенный риск различного рода осложнений. Наиболее частым независимым осложнением являлись крупные послеоперационные гематомы - 10,6%. Для оценки выраженности послеоперационных гематом нами разработан способ их

диагностики после реверсивного эндопротезирования плечевого сустава *(патент № 2737019 C2)*, позволяющий своевременно назначить их терапию.

Таблица 14 - Интра- и послеоперационные осложнения у пациентов с эндопротезированием плечевого сустава

Вид осложнений	Эндопротезирование без поражения НР гр. 3.1 контрольная	Эндопротезирование с поврежденными НР гр. 3.2-3.4	
		Контрольный алгоритм	Опытный алгоритм
Вывих эндопротеза	0/33	20/69	1/73
Инфекционные осложнения	1/33	1/69	3/73
Перелом диафиза плечевой кости	0/33	3/69	3/73
Перелом лопаточной кости	0/33	1/69	1/73
Нестабильность плечевого компонента	0/33	2/69	0/73
Послеоперационная плексопатия	0/33	2/69	1/73
Повреждение n.axillaris	0/33	1/69	2/73
Сосудистые осложнения	0/33	1/69	1/73
Выход костного цемента в мягкие ткани плеча	1/33	5/69	5/73
Крупные послеоперационные гематомы	0/5	4/34	5/46
Всего осложнений, кроме вывихов эндопротеза, гематом	2/33	16/69	16/73

Подводя итоги, следует сказать, что в большинстве случаев недостаточная эффективность хирургического лечения связана с множественными анатомическими дефектами плечевого сустава, развивающимися после травмы сустава. Исходя из этого, с учетом опять же оперативных подходов, описанных в литературе, были разработаны алгоритмы оперативного лечения для каждой из трех больших групп пациентов с наиболее распространенными последствиями травм плечевого сустава.

Данные алгоритмы, построенные на комплексном учете анатомических дефектов, показали статистически значимое улучшение исходов оперативного лечения. В ходе разработки алгоритмов применены оперативные приемы, разработанные автором в ходе исследования.

ВЫВОДЫ

1. Современные традиционные методики оперативного лечения привычного вывиха плеча дают 14,4 % рецидивов вывихов и лишь в 62,9% случаев позволяют достичь хороших и отличных показателей стабильности сустава (опросник Rowe).

При применении традиционных методик реконструкций вращательной манжеты плеча хорошие и отличные функциональные показатели достигаются у 58,7% пациентов (шкалы UCLA, ASES, CSS). При стандартном эндопротезировании плечевого сустава у пациентов с последствиями травм хорошие/отличные показатели достигаются у 36,3% пациентов, а частота вывиха в эндопротезе наблюдается в 19,6% случаев.

2. Причинами рецидивов вывихов при традиционном лечении передней нестабильности плеча являются экстралабральные анатомические изменения: 1) импрессионное вдавление кости заднего отдела головки плеча (повреждение Hill-Sachs) 3-й степени, 2) гиперэластичность передненижнего отдела капсулы сустава, 3) костный дефект переднего края суставного отростка лопатки более 15%, 4) ретроверсия головки плечевой кости менее 25°.

3. Количество поврежденных сухожилий вращательной манжеты и степень их ретракции оказывают негативное влияние на результаты лечения, так: 1) при ретракции поврежденного сегмента 2 степени (по D.Patty) применение традиционных методик дало 64,5% хороших и отличных функциональных результатов, 2) при ретракции сухожилия надостной мышцы 3 степени хорошая/отличная функция достигается в 59,4% стандартного лечения, 3) при сочетанном повреждении сухожилий надостной и подостной мышц с ретракцией 3 степени хорошая/отличная функция достигается лишь в 26,7% случаев (шкалы UCLA, ASES, CSS). При отсутствии ретракции сухожилий хорошая/отличная функция составила 81,8% ($p<0,05$).

4. Повреждение наружных ротаторов плеча оказывает негативное влияние на результаты стандартного эндопротезирования у пациентов с последствиями переломов проксимального отдела плечевой кости, так как при этом стандартная установка протеза дает лишь 18,8% хороших и отличных результатов (шкалы UCLA, ASES, CSS), а в 28,9% случаях отмечаются вывихи в эндопротезе. В случаях отсутствия повреждений наружных ротаторов плеча вывихов в эндопротезе не наблюдали, а хорошие/отличные результаты достигнуты в 72,7% ($p<0,001$).

5. Усовершенствованные и разработанные в ходе настоящего исследования хирургические методики коррекции выявленных анатомо-функциональных нарушений позволяют адресно восстановить утраченные суставные элементы плечевого сустава. При этом не выявлено отрицательного воздействия методик на сустав в целом и на общее состояние пациента.

6. Применение модифицированного алгоритма лечения пациентов с привычным вывихом плеча показало достоверно более низкий процент рецидивов вывиха на уровне 1,2%, вероятность рецидива 1-3%, хорошую/отличную стабильность – в 98,8% случаев (опросник Rowe), чем в контрольных подгруппах, где рецидив вывиха возник в 18,7% случаев ($p<0,001$), хорошая/отличная стабильность отмечена в 60% ($p<0,001$).

7. Лечение разрывов вращательной манжеты плеча с использованием модифицированных методик позволило добиться хорошей/отличной функции с вероятностью на 16-50% выше чем в подгруппах сравнения - 72,5% случаев основного лечения, против 50,5% в подгруппах сравнения ($p=0,004$). Процент повторных разрывов снижен с 73,1% до 40,9% ($p<0,001$), с вероятностью наступления полного разрыва от одного до 14% при самых тяжелых случаях.

8. Применение усовершенствованных методик эндопротезирования плечевого сустава в подгруппах с поврежденными ротаторами плеча показало достоверно лучшие результаты, при которых хорошая и отличная функция достигнута у 43,8% пациентов (шкалы UCLA, ASES, CSS), в то время как в подгруппах сравнения этот показатель составил 18,8% ($p<0,001$), а частота вывиха эндопротеза составила 1,4% и 28,9% ($p<0,001$) соответственно, с отношением шансов менее 1.

9. Само повреждение наружных ротаторов плеча обусловливает повышенный риск осложнений при эндопротезировании. Профилактикой вывихов в эндопротезе у пациентов исследуемого профиля является соблюдение предложенного алгоритма лечения. Наиболее частыми из прочих осложнений являются крупные послеоперационные гематомы (10,6%), диагностируемые с

помощью выполненной оригинальной методики УЗИ, что позволяет начать своевременное лечение.

10. Последствия травм плечевого сустава могут приводить как к выраженным посттравматическим структурным изменениям, так и нарушениям мышечного баланса, требующими хирургической коррекции. На основании комплексной оценки результатов собственного клинического материала доказана эффективность предложенных методик операций. Усовершенствованная система лечения профильных пациентов состоит из рационального применения реконструктивно-восстановительных методик, объединенных в предложенные тактические алгоритмы, соблюдение которых обеспечивает наилучший прогноз достижения хороших и отличных результатов.

ПРАКТИЧЕСКИЕ РЕКОМЕНДАЦИИ

1. У пациентов с последствиями травм плечевого сустава могут встречаться как минимальные изолированные, так и множественные сочетанные варианты анатомо-функциональных нарушений. На этапах установки диагноза рекомендовано выполнение рентгенографии плечевого сустава в 2-х проекциях и УЗИ. Последующая МРТ и КТ диагностика позволит максимально точно оценить степень выраженности анатомических изменений и разработать план операции, направленный на их устранение.

2. Для предоперационного планирования лечения привычного вывиха плеча необходимо по КТ оценить градус ретроверсии головки плечевой кости, степень костного дефекта переднего отдела суставного отростка лопатки с расчетом площади кругового сегмента, оценить выраженность импрессионного дефекта заднего отдела головки плечевой кости с градацией по классификации J.J Calandra. Наличие гиперэластичности передненижнего отдела капсулы сустава определяется с помощью теста гиперабдукции Gagey.

3. Степень ретракции поврежденного сегмента вращательной манжеты плеча рекомендовано определять по классификации D.Patty при МРТ в коронарной проекции на сериях изображений в T2 и PD режимах, а количество вовлеченных сухожилий на косо-сагиттальных изображениях.

4. Для определения сохранности наружных ротаторов у пациентов с последствиями переломов проксимального отдела плеча необходимо провести клинический «Lag Sign» - тест, оценить сохранность большого бугорка на рентгенограммах, степень их атрофии по МРТ.

5. Для коррекции дефекта переднего отдела суставного отростка лопатки более 15% при привычном вывихе плеча показано выполнение операции Latarjet с реконструкцией капсулы сустава. При наличии импрессионного дефекта заднего отдела головки плечевой кости 3 степени или гиперэластичности капсулы сустава показано проведение артроскопической процедуры Remplissage используя 2 якорных фиксатора для реконструкции. В случаях ретроверсии головки плечевой кости менее 25° необходимо выполнение деротационной остеотомии плечевой кости на уровне хирургической шейки с остеосинтезом аппаратом внешней фиксации. Операция Bankart показана только при изолированном повреждении фиброзно-хрящевой губы.

6. При 2 степени ретракции поврежденного сегмента вращательной манжеты рекомендовано использовать модифицированный костно-сухожильный анкерный шов для реконструкции. В случае изолированного повреждения сухожилия надостной мышцы с ретракцией 3 степени реконструкцию дополнить вовлечением сухожилия длинной головки бицепса. При сочетанном повреждении сухожилий надостной и подостной мышц с ретракцией 3 степени показана дополнительная пластика при помощи аутосухожилия длинной малоберцовой мышцы.

7. Реверсивное эндопротезирование у пациентов с последствиями переломов должно сопровождаться реконструкцией наружных ротаторов плеча в случаях их повреждения. При невозможности их реконструкции показана транспозиция широчайшей мышцы спины, но при условии сохранности костной основы проксимального отдела плеча. В случаях тотальной его утраты, рекомендована дополнительная стабилизация протеза путем формирования искусственной капсулы.

8. Для профилактики послеоперационных осложнений при эндопротезировании, помимо процедур дополнительной стабилизации эндопротеза, необходимо определение степени остеопороза, исследование состояния дельтовидной мышцы, полноценное обследование на наличие инфекции у ранее оперированных пациентов, консультация ангиохирурга при наличии отломков, находящихся в области сосудисто-нервного пучка.

9. Реабилитация после реконструктивных операций должна состоять из двух этапов: период иммобилизации и постиммобилизационный период с привлечением врачей медицинской реабилитации. После стабилизирующих операции достаточным сроком иммобилизации является 3-4 недели. После реконструкций сухожилий вращательной манжеты при ретракции 1 или 2 степени, а также после эндопротезирования плечевого сустава с миопластикой иммобилизацию целесообразно осуществлять не менее 6 недель. Реконструкция сочетанных разрывов сухожилий при ретракции 3 степени требует иммобилизации не менее 8 недель.

СПИСОК РАБОТ, ОПУБЛИКОВАННЫХ ПО ТЕМЕ ДИССЕРТАЦИИ

Статьи в рецензируемых журналах, рекомендованных перечнем ВАК:

1. **Чирков, Н. Н.** Современный взгляд на патогенез и тактику лечения привычного вывиха плеча (обзор литературы) / **Н. Н. Чирков,** Ю. П. Солдатов // Гений Ортопедии. – 2008. – № 1. – С. 93-99
2. **Чирков, Н. Н.** Хирургическое лечение больных с привычным вывихом плеча / **Н. Н. Чирков**, Ю. П. Солдатов // Гений ортопедии. – 2009. – № 2. – С. 117-121.
3. **Чирков, Н. Н.** Среднесрочные функциональные исходы тотального эндопротезирования плечевого сустава с использованием реверсивного эндопротеза / **Н. Н. Чирков**, А. В. Каминский, А. В. Поздняков // Современные проблемы науки и образования. – 2014. – № 3. – С. 486.

4. Солдатов, Ю. П. Лечение больных с привычным вывихом плеча с применением чрескостного остеосинтеза / Ю. П. Солдатов, **Н. Н. Чирков** // Современные проблемы науки и образования. – 2016. – № 6. – С. 273.
5. **Чирков, Н. Н.** Оценка результатов артроскопической реконструкции вращательной манжеты плеча методом однорядной анкерной фиксации / **Н. Н. Чирков**, О. В. Спиридонова, В. Н. Яковлев // Саратовский научно-медицинский журнал. – 2018. – Т. 14. – № 3. – С. 401-407.
6. **Чирков, Н. Н.** Способы профилактики неудовлетворительных результатов и осложнений при эндопротезировании плечевого сустава / **Н. Н. Чирков**, Н. С. Николаев, А. В. Каминский // Гений ортопедии. - 2019. - Т. 25 - № 3. - С. 312-317. - DOI 10.18019/1028-4427-2019-25-3- 312-317
7. Реверсивное эндопротезирование с транспозицией широчайшей мышцы спины при последствиях травм плечевого сустава / **Н. Н. Чирков**, Н. С. Николаев, А. В. Каминский, О. В. Спиридонова // Травматология и ортопедия России. – 2020. – Т. 26. – № 3. – С. 25-33. – DOI 10.21823/2311-2905-2020-26-3-25-33.
8. Эффективность современных методик оперативного лечения передней рецидивирующей нестабильности плечевого сустава в зависимости от анатомо-функциональных изменений / **Н.Н. Чирков,** Н.С. Николаев, А.В. Алексеева, В.Н. Яковлев, А.В. Лушин // Гений ортопедии. 2021. Т. 27, № 3. С. 337-344. DOI 10.18019/1028-4427-2021-27-3-337-344
9. Оптимизация алгоритма выбора хирургического лечения передней рецидивирующей нестабильности плечевого сустава / **Н. Н. Чирков**, Н. С. Николаев, Ю. А. Пашенцев [и др.] // Acta Biomedica Scientifica (East Siberian Biomedical Journal). – 2021. – Т. 6. – № 2. – С. 176-183. – DOI 10.29413/ABS.2021-6.2.20.
10. Дифференцированный подход к хирургическому лечению посттравматических повреждений вращательной манжеты плеча / **Н. Н. Чирков**, В. Н. Яковлев, А. В. Алексеева, Ю. А. Пашенцев // Известия высших учебных заведений. Поволжский регион. Медицинские науки. – 2021. – № 4(60). – С. 36-49. – DOI 10.21685/2072-3032-2021-4-4.

11. Хирургическое лечение невосстановимых массивных повреждений вращательной манжеты плечевого сустава / **Н. Н. Чирков**, В. Н. Яковлев, А. В. Алексеева [и др.] // Гений ортопедии. – 2022. – Т. 28. – № 1. – С. 12-17. – DOI 10.18019/1028-4427-2022-28-1-12-17.
12. Новая методика эндопротезирования плечевого сустава у пациентов с дефектом проксимального отдела плеча / **Н. Н. Чирков**, В. Н. Яковлев, А. В. Алексеева [и др.] // Современные проблемы науки и образования. – 2022. – № 1. – С. 68. – DOI 10.17513/spno.31452.

Патенты РФ:

1. Патент № 2412665 C2 Российская Федерация, МПК A61B 17/56. Способ лечения декомпенсированных форм привычного вывиха плеча и устройство для его осуществления : № 2009107943/14 : заявл. 05.03.2009 : опубл. 27.02.2011 / Ю. П. Солдатов, **Н. Н. Чирков** ; заявитель Федеральное государственное учреждение "Российский научный центр "Восстановительная травматология и ортопедия" имени академика Г.А. Илизарова Федерального агентства по высокотехнологичной медицинской помощи".
2. Патент № 2715506 C2 Российская Федерация, МПК A61B 17/00. Способ лечения разрыва вращательной манжеты плечевого сустава : № 2019112789 : заявл. 25.04.2019 : опубл. 28.02.2020 / **Н. Н. Чирков**.
3. Патент № 2725247 C2 Российская Федерация, МПК A61B 17/56, A61B 17/88. Способ стабилизации реверсивного эндопротеза и восстановления наружной ротации плеча : № 2019131509 : заявл. 04.10.2019 : опубл. 30.06.2020 / **Н. Н. Чирков**, Н. С. Николаев ; заявитель Федеральное государственное бюджетное учреждение "Федеральный центр травматологии, ортопедии и эндопротезирования" Министерства здравоохранения Российской Федерации.
4. Патент № 2735892 C1 Российская Федерация, МПК A61B 17/00. Способ лечения дегенеративных повреждений сухожилия длинной головки двуглавой мышцы плеча : № 2020111688 : заявл. 20.03.2020 : опубл. 09.11.2020 / **Н. Н. Чирков**.

5. Патент № 2737019 C2 Российская Федерация, МПК A61B 8/00. Способ диагностики перипротезных гематом после реверсивного эндопротезирования плечевого сустава : заявл. 01.06.2020 : опубл. 24.11.2020 / Н. С. Николаев, Р. Н. Драндров, **Н. Н. Чирков** ; заявитель Федеральное государственное бюджетное учреждение "Федеральный центр травматологии, ортопедии и эндопротезирования" Министерства здравоохранения Российской Федерации.

Прочие публикации:

1. **Чирков, Н. Н.** Лечение тяжелой посттравматической патологии плечевого сустава методом эндопротезирования / **Н. Н. Чирков**, Н. С. Николаев, А. В. Каминский // Пироговский форум травматологов-ортопедов : Материалы, Москва, 24–25 октября 2019 года / Министерство здравоохранения Российской Федерации. – Москва: Медфорум, 2019. – С. 301-303.
2. Солдатов, Ю. П. Опыт лечения больных с привычным вывихом плеча в РНЦ «ВТО» / Ю. П. Солдатов, В. Д. Макушин, **Н. Н. Чирков** // Современные методы лечения больных с травмами и их осложнениями: Мат. Всерос. Науч-практ. конф., Курган, 2006. - С. 364 -366.
3. **Чирков, Н. Н.** Оптимизация чрескостного остеосинтеза при лечении привычного вывиха плеча / **Н. Н. Чирков**, Ю. П. Солдатов // Молодые ученые: новые идеи и открытия: материалы Все-рос. науч- практ. конф. молодых ученых, посвящ. 85-летию со дня рождения акад. Г.А. Илизарова и 35-летию РНЦ «ВТО». - Курган, 2006.- С. 179 – 180.
4. **Чирков, Н. Н.** Лечение привычного вывиха плеча с применением аппарата чрескостной фиксации / **Н. Н. Чирков**, Ю. П. Солдатов // Реабилитационные технологии XXI века: сб. науч. тр. межрегион. науч.-практ. конф. с международн. участием. - Саратов, 2006. - Вып 1. - С. 129-130.
5. **Чирков, Н. Н.** Математическое моделирование при выборе методики лечения больных с привычным вывихом плеча / **Н. Н. Чирков**, Ю. П. Солдатов // Травматология и ортопедия XXI века: материалы науч.-практ.

конф. молодых ученых, посвящ. 80-летию проф. Н.П. Решетникова - Саратов, 2007. - С. 92-94.

6. **Чирков, Н. Н.** Комплексная оценка степени нестабильности плечевого сустава посредством математического моделирования симптоматики заболевания / **Н. Н. Чирков**, Ю. П. Солдатов // Актуальные проблемы травматологии и ортопедии: материалы второго западно-сибирского симпозиума, посвящ. 40-летию кафедры травматол., ортопед и ВПХ ГОУ ТюмГМА. - Тюмень, 2007. - С. 120-121.
7. **Чирков, Н. Н.** Оперативное лечение привычного вывиха плеча / **Н. Н. Чирков**, Ю. П. Солдатов // Актуальные проблемы здравоохранения : тез. докл. XXXIX науч.-практ. конф. врачей Курганской области. – Курган, 2007. – Ч.1. – С. 90-92.
8. Солдатов, Ю. П. Пути оптимизации лечения больных с привычным вывихом плеча / Ю. П. Солдатов, **Н. Н. Чирков** // II съезд травматологов-ортопедов УрФО: тез. докл., 24-25 сент. 2008 г. [Электронный ресурс] / ФГУ РНЦ «ВТО» им. акад. Г.А. Илизарова, Курган, 2008. 1электрон. опт. Диск (CD-ROM). Приложение. Гений ортопедии. 2008. - № 4. - С. 240-241.
9. **Чирков, Н. Н.** Лечение больных с привычным вывихом плеча / **Н. Н. Чирков**, Ю. П. Солдатов // Актуальные вопросы хирургии верхней конечности : материалы науч-практ. конф. с международн. участием [Электронный ресурс] / ФГУ РНЦ «ВТО» им. акад. Г.А. Илизарова, Курган, 2009. 1электрон. опт. Диск (CD-ROM). Приложение. Гений ортопедии. 2009. - № 2. - С. 133-134.
10. **Чирков, Н. Н.** Лечение декомпенсированных форм привычного вывиха плеча с применением аппарата чрескостной фиксации // Современные проблемы гастроэнтерологии: материалы всерос. науч.-практ. конф., посвящ. 90-летию со дня рождения проф. Я.Д. Витебского. - Курган, 2009. - С. 73.
11. Солдатов, Ю.П. Системный подход при лечении нестабильности плечевого сустава / Ю. П. Солдатов, **Н. Н. Чирков** // Научный электронный архив. URL: http://econf.rae.ru/article/4640 (дата обращения: 09.02.2022).

12. Учебное пособие для травматологов-ортопедов. Лечение больных с привычным вывихом плеча с применением чрескостного остеосинтеза. Составители: Ю. П. Солдатов, **Н. Н. Чирков**. Курган, 2013г.

Рационализаторские предложения, подготовленные и реализованные в ходе работы над диссертацией:

1. Способ лечения привычного вывиха плеча. Удостоверение на рационализаторское предложение № 4/2006, РНЦ «ВТО» им. академика Г.А. Илизарова. Авторы: **Н. Н. Чирков**, Ю. П. Солдатов
2. Способ туннелизации в лечении привычного вывиха плеча. Удостоверение на рационализаторское предложение № 21/2009, РНЦ «ВТО» им. академика Г.А. Илизарова. Авторы: **Н. Н. Чирков**, Ю. П. Солдатов
3. Способ оценки степени нестабильности плечевого сустава. Удостоверение на рационализаторское предложение № 22/2009, РНЦ «ВТО» им. академика Г.А. Илизарова. Авторы: **Н. Н. Чирков**, Ю.П. Солдатов
4. Способ повышения стабильности шва при реконструкции вращательной манжеты плеча. Рационализаторское предложение № 44 от 12.03.2021 г., выданное ГАУ ДПО «Институт усовершенствования врачей» Министерства здравоохранения Чувашской Республики. Авторы: **Н. Н. Чирков**, Н. С. Николаев, А. В. Алексеева.
5. Способ профилактики верхнего подвывиха плеча при невосстановимом посттравматическом разрыве сухожилия надостной мышцы. Рационализаторское предложение № 46 от 16.08.2021 г., выданное ГАУ ДПО «Институт усовершенствования врачей» Министерства здравоохранения Чувашской Республики. Авторы: **Н. Н. Чирков**, Н. С. Николаев, В. Н. Яковлев
6. Способ стабилизации реверсивного эндопротеза при наличии дефекта проксимального отдела плечевой кости. Рационализаторское предложение № 47 от 16.08.2021 г., выданное ГАУ ДПО «Институт усовершенствования врачей» Министерства здравоохранения Чувашской Республики. Авторы: **Н. Н. Чирков**, Н. С. Николаев, А. В. Алексеева.

Список сокращений

ASES – Американская система оценки хирургии плечевого и локтевого суставов (American Shoulder and Elbow Surgeons Assessment)

CSS - Constant shoulder score

UCLA - University of California-Los Angeles

ВАШ – визуально-аналоговая шкала

ВМПС – вращательная манжета плечевого сустава

КТ – компьютерная томография

МРТ – магнитно-резонансная томография

НРП – наружные ротаторы плеча (подостная и малая круглая мышцы)

ПВП - привычный вывих плеча

ПОПК – проксимальный отдел плечевой кости

СОЛ – суставной отросток лопатки

УЗИ – ультразвуковое исследование